

Visti da fuori e da dentro

impariamo i termini “tecnici”

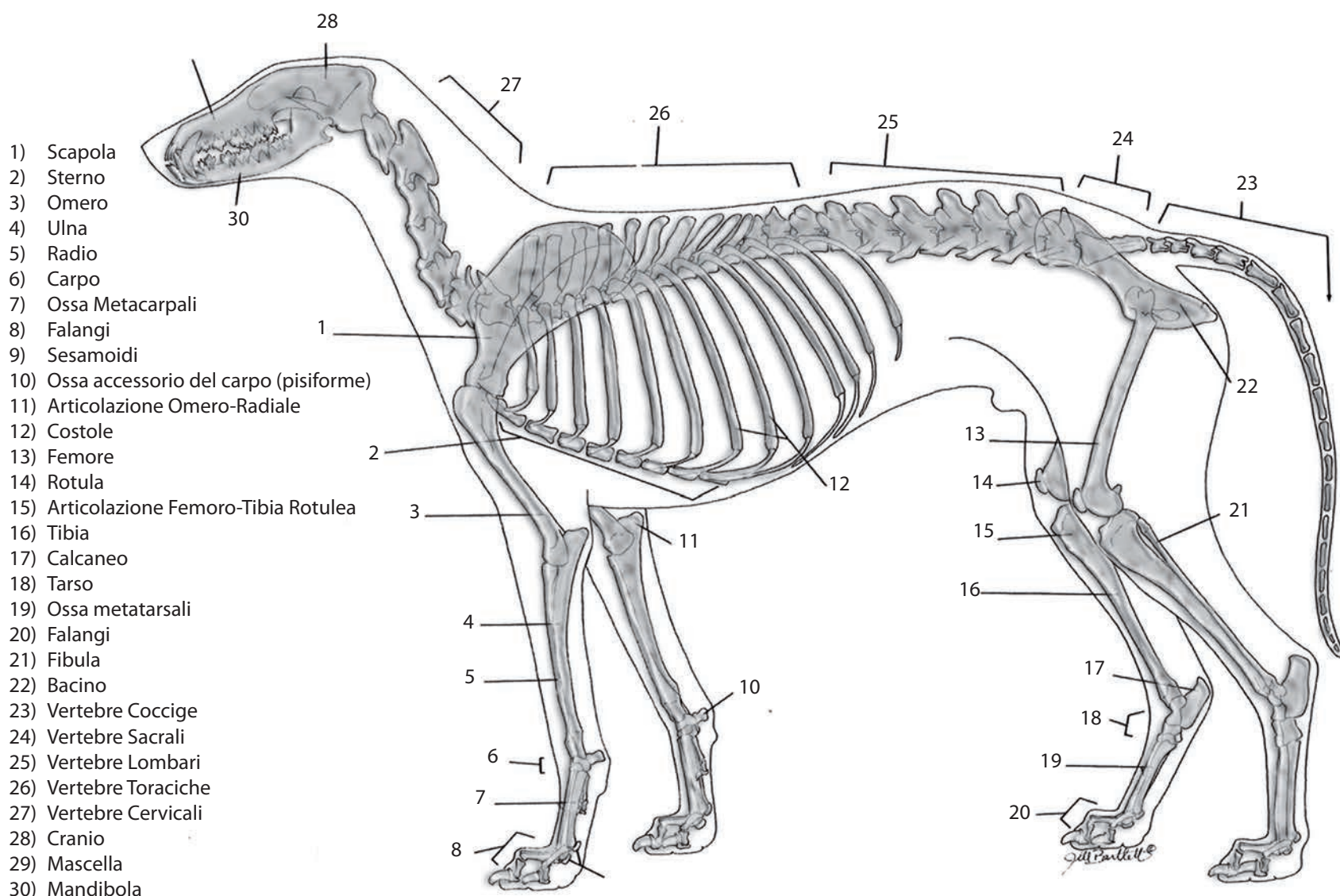
Non possiamo dire, in particolare “noi”, che i levrieri esteticamente siano brutti.

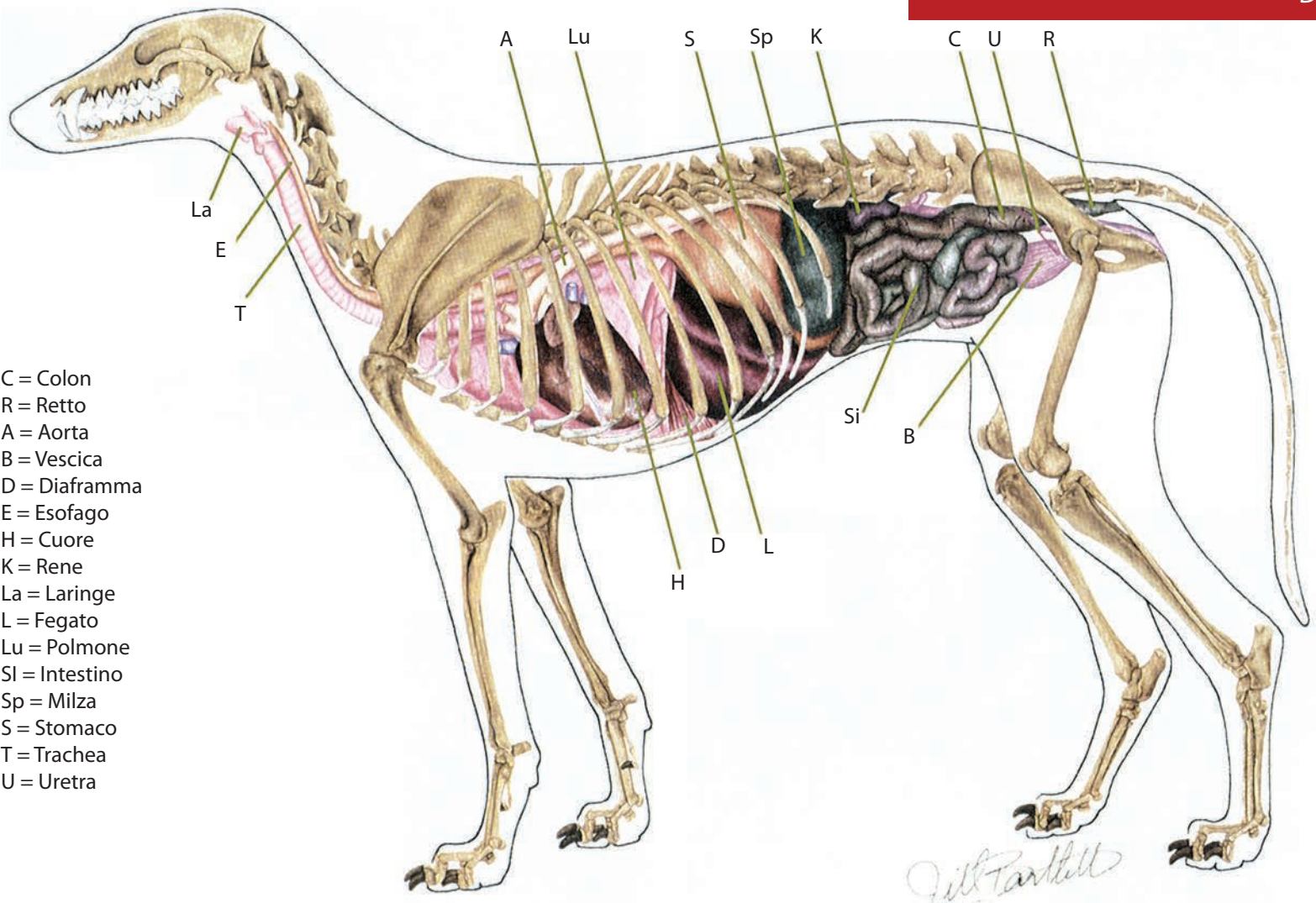
Il loro corpo, le loro movenze, le masse muscolari, la plasticità unite ad un carattere formidabile, ne fanno creature uniche.

Quando li viviamo nel quotidiano, abbiamo la fortuna di scoprirli e maneggiarli, ma è anche indispensabile conoscerli al loro interno, per sapere se il nostro levriero ha qualche problema di salute.

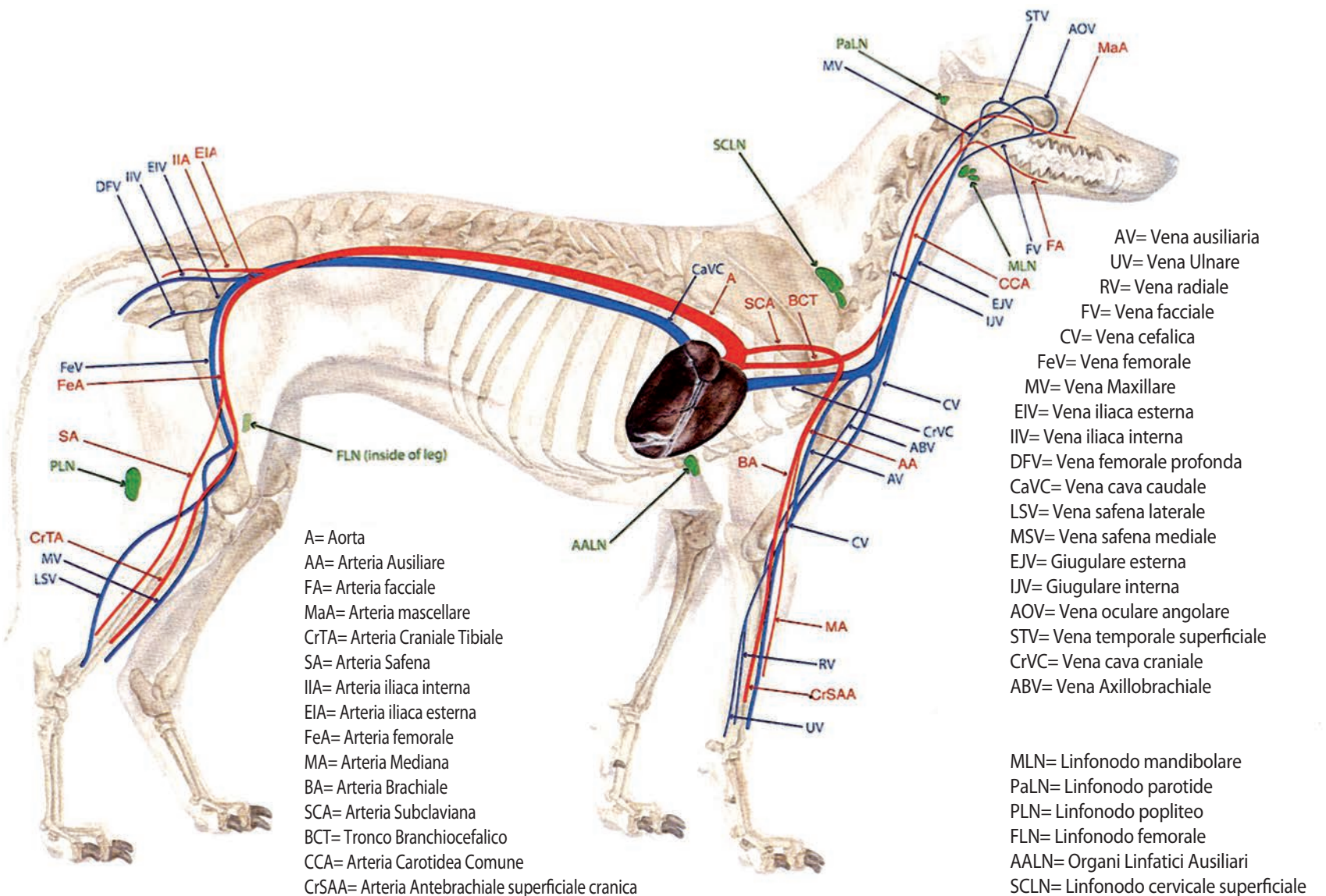
In queste pagine abbiamo semplificato termini tecnici e sintetizzato le “parti” interne del loro corpo per essere più semplici e chiari anche ai meno esperti.

Conoscere i termini e le zone del loro corpo è indispensabile per comunicare con veterinari e professionisti, se dovesse insorgere un problema di salute.





- C = Colon
- R = Retto
- A = Aorta
- B = Vescica
- D = Diaframma
- E = Esofago
- H = Cuore
- K = Rene
- La = Laringe
- L = Fegato
- Lu = Polmone
- Si = Intestino
- Sp = Milza
- S = Stomaco
- T = Trachea
- U = Uretra



- A= Aorta
- AA= Arteria Ausiliare
- FA= Arteria facciale
- MaA= Arteria massellare
- CrTA= Arteria Craniale Tibiale
- SA= Arteria Safena
- IIA= Arteria iliaca interna
- EIA= Arteria iliaca esterna
- FeA= Arteria femorale
- MA= Arteria Mediana
- BA= Arteria Brachiale
- SCA= Arteria Subclaviana
- BCT= Tronco Branchiocefalico
- CCA= Arteria Carotide Comuna
- CrSAA= Arteria Antebrachiale superficiale cranica

- AV= Vena ausiliaria
- UV= Vena Ulnare
- RV= Vena radiale
- FV= Vena facciale
- CV= Vena cefalica
- FeV= Vena femorale
- MV= Vena Maxillare
- EIV= Vena iliaca esterna
- IIV= Vena iliaca interna
- DFV= Vena femorale profonda
- LSV= Vena safena laterale
- MSV= Vena safena mediale
- EJV= Giugulare esterna
- IJV= Giugulare interna
- AOV= Vena oculare angolare
- STV= Vena temporale superficiale
- CrVC= Vena cava craniale
- ABV= Vena Axillobrachiale
- MLN= Linfonodo mandibolare
- PaLN= Linfonodo parotide
- PLN= Linfonodo popliteo
- FLN= Linfonodo femorale
- AALN= Organi Linfatici Ausiliari
- SCLN= Linfonodo cervicale superficiale