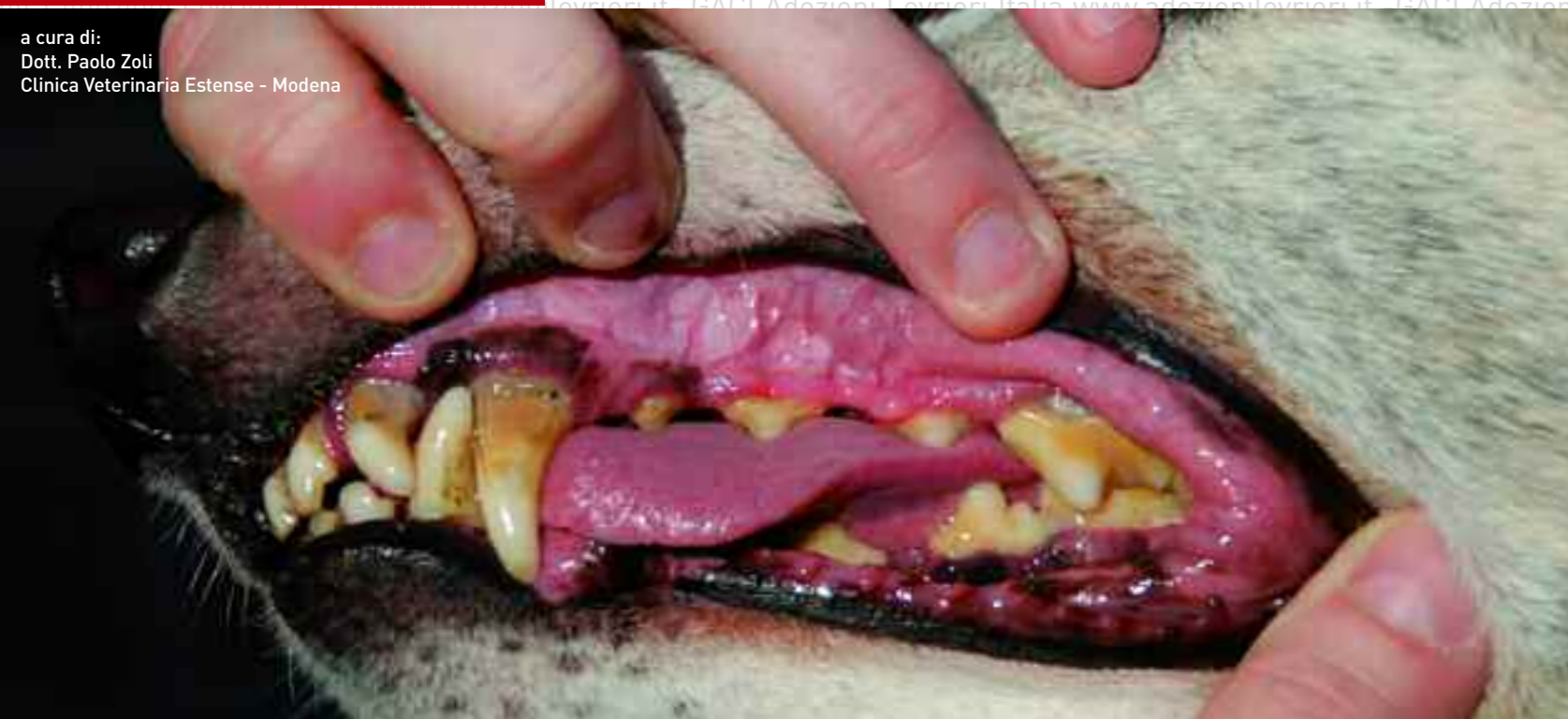

a cura di:  
Dott. Paolo Zoli  
Clinica Veterinaria Estense - Modena

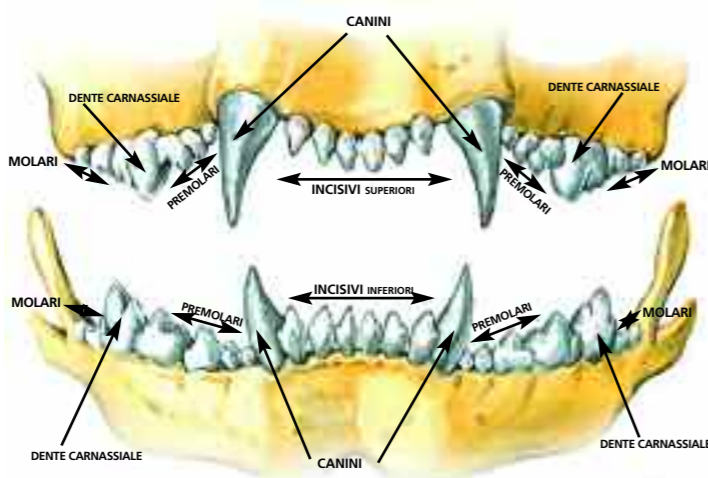


Le patologie periodontali rivestono un importante e frequente riscontro durante la visita clinica dei levrieri, in particolare dei Greyhound.

## Denti da curare

Con il termine periodontopatia si intende l'infiammazione e l'infezione dei tessuti di sostegno che circondano il dente. Alla base di questi disturbi c'è la presenza di numerose specie batteriche che organizzandosi sulla superficie dei denti formano un reticolo aderente alla corona costituendo la cosiddetta placca dentaria.

La formazione di questo biofilm di origine batterica dipende principalmente dalle condizioni chimico-fisiche del cavo orale e dal tipo di nutrizione dell'animale. In particolar modo, i greyhound maggiormente predisposti sono quelli alimentati con la cosiddetta 4-D meat raw, ovvero carne di origine equina o bovina cruda di animali macellati o deceduti per cause diverse. La convinzione allevatoriale che questo tipo di alimentazione possa portare a un miglioramento delle caratteristiche agonistiche del racer ha portato invece ad un aumento delle patologie periodontali in questo tipo di cani. Altre cause che possono condurre alla malattia periodontale sono rappresentate da problemi di occlusione dovuti alla persistenza dei denti



da latte e dalla presenza di concomitanti patologie sistemiche in grado di influenzare l'efficienza del sistema immunitario (ad es. insufficienza renale, insufficienza epatica, diabete, deficit immunitari congeniti o acquisiti...). Le successive modificazioni della popolazione batterica e la maturazione della placca dentaria portano ad una sua progressiva mineralizzazione che esita nella formazione del tartaro. La periodontopatia è classificata in quattro stadi principali, iniziando da una semplice gengivite fino a evolvere verso forme più gravi che

comprendono un'imponente retrazione gengivale, massiccia formazione di tartaro, mobilità dei denti, esposizione della biforcazione delle radici, perdita di oltre il 50% dell'osso di sostegno e profonde tasche periodontali. Quando ci si appropria alla visita clinica non deve mai mancare un accurato esame del cavo orale che permetta di valutare, oltre alla presenza di tartaro, eventuali infiammazioni e retrazioni gengivali, lo scalzamento dei denti, la loro mobilità e l'accumulo tra i denti di materiale patologico come pus.

Il vero esame dentario viene effettuato in anestesia generale con l'ausilio della radiologia e di particolari sonde che permettono di valutare la profondità delle tasche gengivali, irregolarità della superficie dentaria e l'esposizione della foratura dei premolari e dei molari dovuto al riassorbimento osseo inter-radicolare. Oltre alla perdita del dente, la malattia periodontale può avere conseguenze più gravi; la continua immissione in circolo di batteri patogeni attraverso una mucosa gengivale lesa, a lungo andare può dare ripercussione sulla funzionalità renale, epatica e cardiaca.

### TRATTAMENTO

Il trattamento delle patologie periodontali avviene attraverso tre fasi fondamentali:

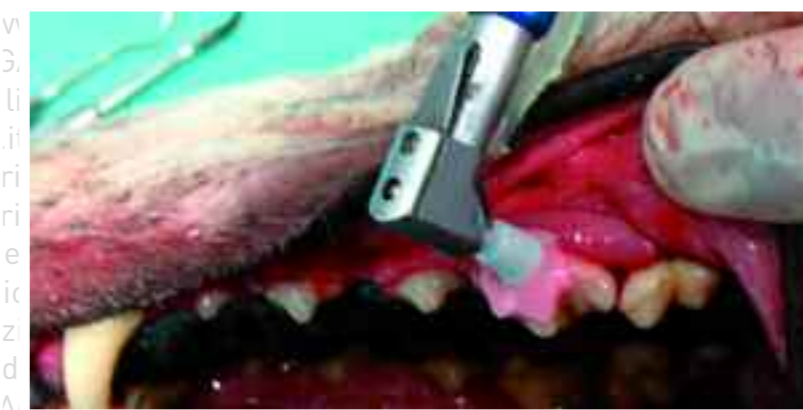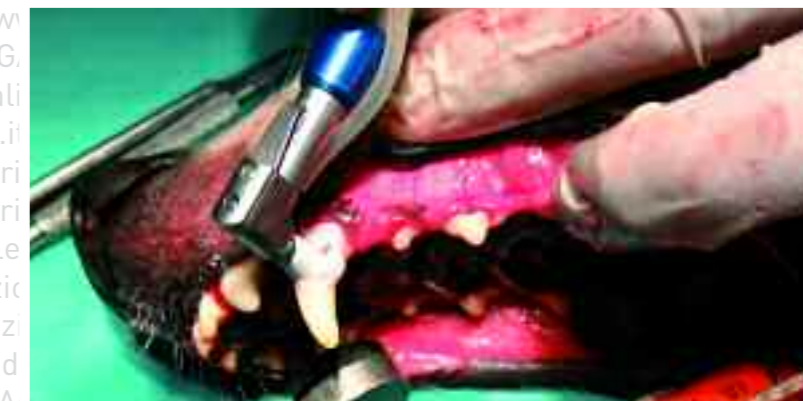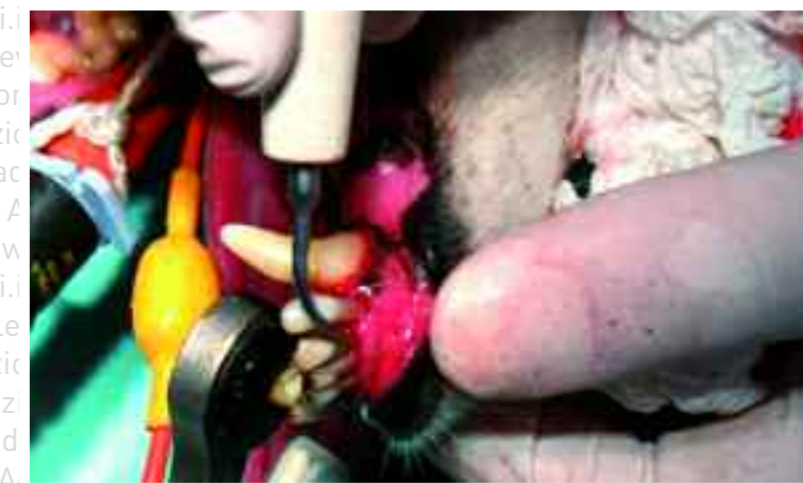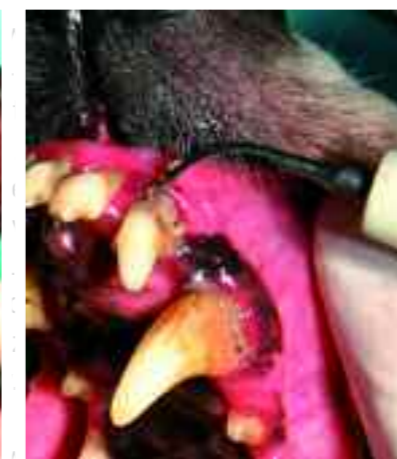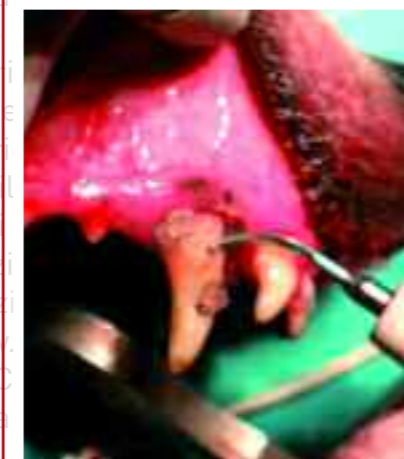- 1) ablazione del tartaro sopragengivale
- 2) ablazione del tartaro sottogengivale e irrigazione della tasca periodontale
- 3) lucidatura dei denti

Tutta la procedura deve essere effettuata in anestesia generale. La rimozione del tartaro sopragengivale viene eseguita inizialmente con l'ausilio di pinze per frammentare i depositi più grossolani, successivamente viene impiegato un ablatore (ad ultrasuoni o pneumatico) per eliminare la restante parte. Una volta eliminato il tartaro si procede con la valutazione dell'integrità delle strutture gengivali e ossee che circondano il dente. Se queste strutture sono gravemente danneggiate e il proprietario non può garantire una corretta igiene orale quotidiana il veterinario deve prendere in seria considerazione l'estrazione del dente. In linea di massima i maggiori candidati all'estrazione sono i denti che presentano una tasca gengivale di profondità superiore ai 2/3 della lunghezza della radice o che durante l'esame dentario presentano una evidente mobilità. La fase successiva è rappresentata dalla rimozione della placca e del tartaro sottogengivale che viene operata tramite particolari curette. Dopo la pulitura le tasche devono essere irrigate utilizzando una sonda per canale lacrimale.

Una volta effettuata la pulizia, la superficie del dente deve essere levigata e lucidata per impedire che la rugosità possa favorire il deposito di una nuova placca.

La lucidatura viene effettuata grazie ad un rotore a bassa velocità collegato ad una coppetta di caucciù cosparsa di pasta abrasiva e antisettica.

Infine, occorre tenere presente che, durante la pulizia dei denti si verificano batteriemie di origine dentaria, è quindi indicato somministrare una profilassi antibiotica a largo spettro nei casi di periodontite di una certa gravità.



### PREVENZIONE

La prevenzione rappresenta sicuramente l'approccio migliore per evitare l'evoluzione delle patologie periodontali. I metodi consigliati sono rappresentati da una spazzolatura periodica e meticolosa associata all'utilizzo di gel e paste con attività antisettica. Queste misure preventive devono essere attuate il prima possibile al fine di abituare il cucciolo alla pulizia dei denti. Anche i cani adulti o anziani con un po' di pazienza possono essere educati a questa pratica, in maniera graduale, spalmando le gengive con alimenti morbidi e abitandoli alla manipolazione del muso e della bocca.

Una volta abituati utilizzate la pasta dentifricia e alla fine passate allo spazzolino da denti. In condizioni normali sono sufficienti tre spazzolature settimanali per garantire il benessere delle strutture periodontali, in condizioni patologiche tale pratica è da effettuare quotidianamente. Anche la nutrizione gioca un ruolo importante nella prevenzione della malattia periodontale, in particolare modo sono indicati gli alimenti che sollecitano la masticazione, come ossa in collagene (non ossa vere!!!), stick al fluoro e croccantini formulati apposta per il benessere orale.



Inserire uno spazzolino nel dito della mano, spazzolare i denti del cane o massaggiare le gengive con movimenti circolari. Prima di ogni uso le spazzole dovrebbero essere bagnate con un po' di acqua applicandovi poi il dentifricio per la detersione e per mantenere l'alito del cane pulito e fresco

Bastoncini di pelle di bovino essiccata